

Федеральное государственное бюджетное образовательное учреждение
высшего образования
**«Рязанский государственный медицинский университет
имени академика И.П. Павлова»**
Министерства здравоохранения Российской Федерации
(ФГБОУ ВО РязГМУ Минздрава России)

Кафедра факультетской терапии
«Утверждаю»

Зав. кафедрой, д.м.н., проф. _____ О.М. Урясьев
« ____ » _____ 2018 г.

МЕТОДИЧЕСКАЯ РАЗРАБОТКА

для самостоятельной работы студентов 6 курса стоматологического факультета
очно-заочной формы обучения

- I. Тема:** Основы электрокардиографического метода исследования.
Нормальная ЭКГ.
- II. Дисциплина:** Функциональная диагностика.
- III. Продолжительность:** 3 часа
- IV. Цель:** освоить методику регистрации ЭКГ, научиться измерять зубцы и интервалы ЭКГ, определять положение электрической оси сердца, проводить элементарный анализ ЭКГ.
- V. Основные понятия по теме:**
 - Проводящая система сердца;
 - Синусовый узел;
 - Ритм сердца;
 - Деполяризация;
 - Реполяризация;
 - Ось отведения;
 - Стандартные отведения;
 - Усиленные отведения;
 - Угол альфа;
 - Электрическая ось сердца;
 - Переходная зона грудных отведений;
- VI. Вопросы для самоподготовки:**
 1. Определение метода электрокардиографии;
 2. Основные показания к назначению ЭКГ;
 3. Основные функции сердца;
 4. Схема проводящей системы сердца;
 5. Последовательность возбуждения миокарда;
 6. Система 12 отведений ЭКГ;
 7. Образование зубцов и интервалов;

8. Длительность зубцов и интервалов;
9. Определение ЭОС;
10. Варианты положения ЭОС;
11. Порядок наложения электродов при регистрации отведений от конечностей;
12. Порядок наложения электродов при регистрации грудных отведений;
13. Признаки синусового ритма на ЭКГ;

VII. Перечень рефератов:

- Основные функции сердца;
- Схема проводящей системы сердца;
- Потенциал действия. Электрические свойства клеток проводящей системы сердца.
- Теория диполя. Электрическая ось сердца.

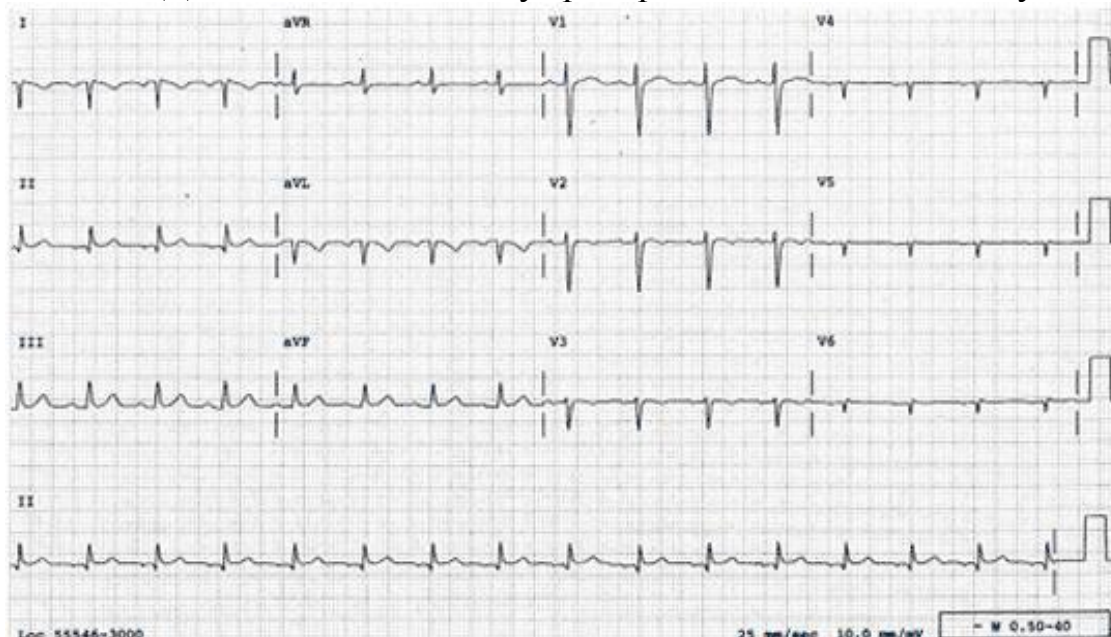VIII. Интерактивные компьютерные программы и видеоматериалы:

- Презентации по теме занятия

IX. Стенды: «Электрокардиограмма в норме и патологии», «Проводящая система сердца»

X. Ситуационные задачи:

Задача 1. Данная ЭКГ записана у тренированного 22-летнего мужчины:

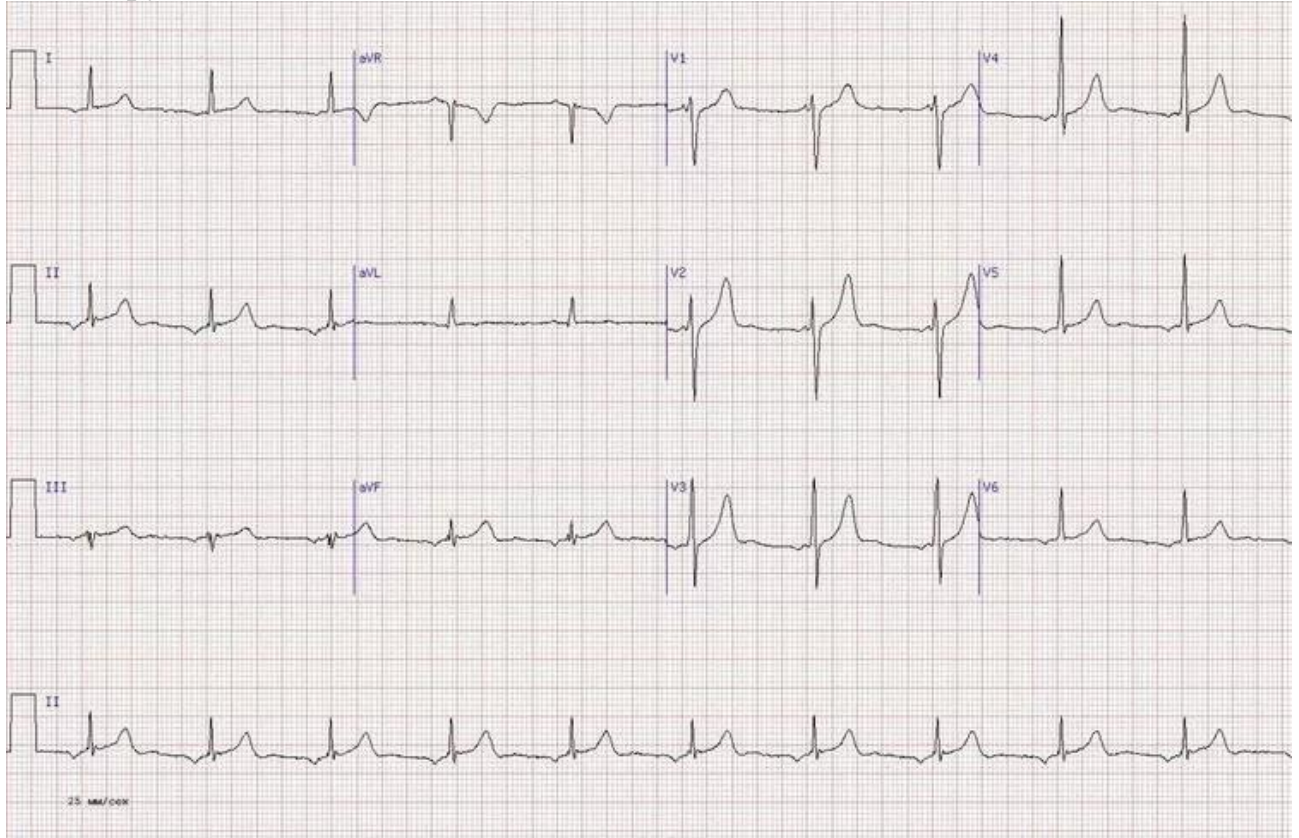


Сформулируйте заключение по предлагаемой схеме:

1. Источник ритма сердца (синусовый или несинусовый);
2. Регулярность ритма сердца (правильный или неправильный);
3. Частота сердечных сокращений;
4. Положение ЭОС;
5. Наличие четырех ЭКГ-синдромов:
 - Нарушений ритма сердца
 - Нарушений проводимости

- Гипертрофии миокарда желудочков или предсердий или их острых перегрузок
- Повреждений миокарда (ишемии, дистрофии, некрозов, рубцов)

Задача 2. Пациент, 18 лет, поступил с жалобами на слабость и головокружение.



Сформулируйте заключение по предлагаемой схеме:

1. Источник ритма сердца (синусовый или несинусовый);
2. Регулярность ритма сердца (правильный или неправильный);
3. Частота сердечных сокращений;
4. Положение ЭОС;
5. Наличие четырех ЭКГ-синдромов:
 - Нарушений ритма сердца
 - Нарушений проводимости
 - Гипертрофии миокарда желудочков или предсердий или их острых перегрузок
 - Повреждений миокарда (ишемии, дистрофии, некрозов, рубцов)

XI. Рекомендуемая литература:

Основная:

1. Орлов В.Н. Руководство по электрокардиографии / В. Н. Орлов. - 7-е изд., испр. - М. : ООО "Мед.информ. агентство", 2012. - 560 с.
2. ЭКГ при аритмиях: атлас: [с прил. электрокардиогр. линейки] / Е. В. Колпаков [и др.]. - М.: Изд. группа "ГЭОТАР-Медиа", 2013. - 286 с.
3. Electrocardiography: materiel didactique pour les etrangers de la 4-eme annee

de la faculte de medecine generale / A. I. Kouropov [идр.; Universited'etat de medecine de Ryazan de I.P. Pavlov. - Ryazan: РИОРязГМУ, 2012.- 61р.

4. Дощицин В.Л. Руководство по практической ЭКГ/ В.Л. Дощицин. - М.: Медпресс-информ, 2013.- 408 с.
5. Мурашко В. В., Струтынский А. В. Электрокардиография / Учебное пособие.- М.: МЕДпресс-информ, 2012. - 320 с.

Дополнительная учебная литература:

1. Нормативные параметры ЭКГ у детей и подростков / под.ред. М.А. Школьниковой, И.М. Маклашевич, Л.А. Калинина. - М., 2010. - 232 с.
2. Гутхайль Х. ЭКГ детей и подростков / Х. Гутхайль, А. Линдингер; пер. с нем. под ред. М.А. Школьниковой. - М.: Изд. группа "ГЭОТАР-Медиа", 2013. – 256 с.

ХII. Перечень ресурсов информационно-телекоммуникационной сети «Интернет», необходимых для освоения дисциплины (модуля)

№ п/п	Ресурс	Описание
1.	www.rosmedlib.ru	Консультант врача «Электронная медицинская библиотека»
2.	thecochranelibrary.com	Электронная библиотека «Cochrane Library». Архив статей
3.	www.konekbooks.ru	Электронная версия журнала «Circulation». Архив статей
4.	www.klinrek.ru/cgibin/mbook	Клинические рекомендации по Кардиологии
5.	www.scardio.ru/recommendations/approved/default.asp	Национальные клинические рекомендации Всероссийского научного общества кардиологов
6.	http://www.ossn.ru/	Сайт общества специалистов по сердечно-сосудистой недостаточности
7.	http://www.cito03.ru/	Сайт национального научно-практического общества скорой медицинской помощи
8.	www.vestar.ru	Архив журнала «Вестник аритмологии»
9.	http://www.lvrach.ru/	Архив журнала «Лечащий врач»
10.	http://www.rmj.ru/	Архив «Русского медицинского журнала»
11.	http://elibrary.ru/	Сайт Научной электронной библиотеки
12.	http://www.internist.ru/	Всероссийский образовательный интернет-ресурс для врачей

Федеральное государственное бюджетное образовательное учреждение
высшего образования

**«Рязанский государственный медицинский университет
имени академика И.П. Павлова»**

**Министерства здравоохранения Российской Федерации
(ФГБОУ ВО РязГМУ Минздрава России)**

Кафедра факультетской терапии
«Утверждаю»

Зав. кафедрой, д.м.н., проф. _____ О.М. Урясьев

« ____ » _____ 2018 г.

МЕТОДИЧЕСКАЯ РАЗРАБОТКА

для самостоятельной работы студентов 6 курса стоматологического факультета
очно-заочной формы обучения

- I. Тема:** ЭКГ при основных нарушениях ритма сердца. Освоение методики анализа сердечных аритмий. Анализ электрокардиограмм с основными нарушениями ритма сердца (экстрасистолия)
- II. Дисциплина:** Функциональная диагностика.
- III. Продолжительность:** 3 часа
- IV. Цель:** ознакомиться с проявлениями основных видов нарушений ритма сердца на ЭКГ, методикой их анализа, научиться диагностировать экстрасистолию.
- V. Основные понятия по теме:**
 - Ритм предсердий;
 - Ритм желудочков;
 - Эктопический ритм;
 - Экстрасистолия;
 - Аллоритмия;
- VI. Вопросы для самоподготовки:**
 1. Определение экстрасистолии;
 2. Генез экстрасистолии (феномен re-entry, парасистолия);
 3. Клинические проявления экстрасистолии;
 4. Гемодинамические нарушения при экстрасистолии;
 5. Виды экстрасистолии в зависимости от локализации источника и их особенности;
 6. Диф. диагноз функциональных и органических экстрасистол;
 7. ЭКГ признаки суправентрикулярных экстрасистол;
 8. ЭКГ признаки желудочковых экстрасистол;
 9. Что такое аллоритмия?
- VII. Перечень рефератов:**
 - Генез патологических импульсов. Классификация нарушений ритма;

- Экстрасистолия: определение, классификация, клиника, ЭКГ-критерии;

VIII. Интерактивные компьютерные программы и видеоматериалы:

- Презентации по теме занятия

IX. Стенды: «Алгоритм ЭКГ диагностики нарушений ритма сердца», демонстрационные таблицы и слайды, электрокардиограммы по заданной теме

X. Ситуационные задачи:

Задача 1. Пациент, 48 лет, обратился к врачу-терапевту с жалобами на сжимающие боли за грудиной и в области сердца, иррадиирующие в левое плечо, возникающие при ходьбе через 100 метров, иногда в покое, купирующиеся приёмом 1-2 таблетками Нитроглицерина через 2-3 минуты, одышку, сердцебиение при незначительной физической нагрузке.

Общее состояние удовлетворительное. ЧДД - 18 в минуту, в лёгких дыхание везикулярное, хрипов нет. Тоны сердца приглушены, ритм правильный, акцент II тона над аортой. ЧСС – 82 удара в минуту. АД - 135/80 мм рт. ст.

ЭКГ в покое: ритм – синусовый. Зубец P=0,09 сек, интервал PQ=0,18 сек. Угол $\alpha=+35^\circ$. Комплекс QRS=0,1 сек, R-R=1 сек. Зарегистрирован один преждевременный комплекс QRS продолжительностью 0,14 сек., деформированный, без зубца P, в отведениях V1-V2 представлен зубцом R, в отведениях V5-V6 доминирует зубец S. После внеочередного сокращения компенсаторная пауза отсутствует.

Вопросы:

1. Сформулируйте заключение ЭКГ
2. Объясните электрофизиологические механизмы формирования изменений на ЭКГ.

Задача 2. Больной, 46 лет, обратился к врачу-терапевту с жалобами на головокружение, перебои в работе сердца. В течение 5 лет страдает гипертонической болезнью, эпизодически при повышении АД принимает Каптоприл.

Объективно: кожные покровы обычной окраски. Тоны сердца аритмичные, ЧСС – 120 ударов в минуту. АД – 160/90 мм рт. ст. В легких дыхание проводится во все отделы, хрипов нет, ЧД – 18 в минуту. Периферических отеков нет.

На ЭКГ: Синусовый ритм. Зубец P=0,08 сек, интервал PQ=0,17 сек. Угол $\alpha=-2^\circ$. Комплекс QRS=0,1 сек, R-R=0,5 сек. Зарегистрированы частые внеочередные зубцы P (отрицательные в отведениях II, III, avF, положительные в отведении avR) с последующим неизменным комплексом QRS. Компенсаторная пауза неполная.

Вопросы:

3. Сформулируйте заключение ЭКГ
4. Объясните электрофизиологические механизмы формирования изменений на ЭКГ.

Рекомендуемая литература:

Основная:

1. Осколкова М.К. Электрокардиография у детей / М.К. Осколкова, О.О. Куприянова. - М.: МЕДпресс, 2001. - 350 с.
2. Орлов В.Н. Руководство по электрокардиографии / В. Н. Орлов. - 7-е изд., испр. - М. : ООО "Мед.информ. агентство", 2012. - 560 с.
3. ЭКГ при аритмиях: атлас: [с прил. электрокардиогр. линейки] / Е. В. Колпаков [и др.]. - М.: Изд. группа "ГЭОТАР-Медиа", 2013. - 286 с.
4. Electrocardiography: materiel didactique pour les etrangers de la 4-eme annee de la faculte de medecinegenerale / А. I. Kouropov [идр.;Universited'etat de medecine de Ryazan de I.P. Pavlov. - Ryazan: РИОРязГМУ, 2012.- 61р.
5. Дощицин В.Л. Руководство по практической ЭКГ/ В.Л. Дощицин. - М.: Медпресс-информ, 2013.- 408 с.
6. Мурашко В. В., Струтынский А. В. Электрокардиография / Учебное пособие.- М.: МЕДпресс-информ, 2012. - 320 с.

Дополнительная учебная литература:

1. Нормативные параметры ЭКГ у детей и подростков / под.ред. М.А. Школьниковой, И.М. Маклашевич, Л.А. Калинина. - М., 2010. - 232 с.
2. Гутхайль Х. ЭКГ детей и подростков / Х. Гутхайль, А. Линдингер; пер. с нем. под ред. М.А. Школьниковой. - М.: Изд. группа "ГЭОТАР-Медиа", 2013. – 256 с.

XI. Перечень ресурсов информационно-телекоммуникационной сети «Интернет», необходимых для освоения дисциплины (модуля)

№ п/п	Ресурс	Описание
1.	www.rosmedlib.ru	Консультант врача «Электронная медицинская библиотека»
2.	thecochranelibrary.com	Электронная библиотека «Cochrane Library». Архив статей
3.	www.konekbooks.ru	Электронная версия журнала «Circulation». Архив статей
4.	www.klinrek.ru/cgibin/mbook	Клинические рекомендации по Кардиологии
5.	www.scardio.ru/recommendations/approved/default.asp	Национальные клинические рекомендации Всероссийского научного общества кардиологов
6.	http://www.ossn.ru/	Сайт общества специалистов по сердечно-сосудистой недостаточности
7.	http://www.cito03.ru/	Сайт национального научно-практического общества скорой медицинской помощи
8.	www.vestar.ru	Архив журнала «Вестник аритмологии»

9.	http://www.lvrach.ru/	Архив журнала «Лечащий врач»
10.	http://www.rmj.ru/	Архив «Русского медицинского журнала»
11.	http://elibrary.ru/	Сайт Научной электронной библиотеки
12.	http://www.internist.ru/	Всероссийский образовательный интернет-ресурс для врачей

Федеральное государственное бюджетное образовательное учреждение
высшего образования

**«Рязанский государственный медицинский университет
имени академика И.П. Павлова»**

**Министерства здравоохранения Российской Федерации
(ФГБОУ ВО РязГМУ Минздрава России)**

Кафедра факультетской терапии
«Утверждаю»

Зав. кафедрой, д.м.н., проф. _____ О.М. Урясьев

« ____ » _____ 2018 г.

МЕТОДИЧЕСКАЯ РАЗРАБОТКА

для самостоятельной работы студентов 6 курса стоматологического факультета
очно-заочной формы обучения

- I. Тема:** ЭКГ при основных нарушениях ритма сердца. Освоение методики анализа сердечных аритмий. Анализ электрокардиограмм с основными нарушениями ритма сердца (фибрилляция и трепетание предсердий, пароксизмальная тахикардия).
- II. Дисциплина:** Функциональная диагностика.
- III. Продолжительность:** 3 часа
- IV. Цель:** ознакомиться с проявлениями основных видов нарушений ритма сердца на ЭКГ, методикой их анализа, научиться диагностировать пароксизмальную тахикардию, фибрилляцию, трепетание предсердий.
- V. Основные понятия по теме:**
 - Синусовая тахикардия;
 - Синусовая брадикардия;
 - Эктопический ритм;
 - Пароксизмальная тахикардия;
 - Фибрилляция предсердий;
 - Трепетание предсердий;
- VI. Вопросы для самоподготовки:**
 1. Определение пароксизмальной тахикардии;
 2. Механизм возникновения пароксизмальной тахикардии;
 3. Клинические проявления пароксизмальной тахикардии;
 4. Гемодинамические изменения при пароксизмальной тахикардии;
 5. Виды пароксизмальной тахикардии в зависимости от локализации;
 6. ЭКГ признаки суправентрикулярных пароксизмальных тахикардий;
 7. ЭКГ признаки желудочковой пароксизмальной тахикардии;
 8. Определение фибрилляции предсердий, трепетания предсердий;
 9. Проявление фибрилляции и трепетания предсердий на ЭКГ;

10. При каких заболеваниях встречается фибрилляция и трепетание предсердий;
11. Клинические проявления фибрилляции и трепетания предсердий;
12. Гемодинамические изменения при фибрилляции и трепетании предсердий;

VII. Перечень рефератов:

- Пароксизмальная тахикардия
- Фибрилляция предсердий: определение, этиология, электрофизиология, клиника, ЭКГ-критерии;
- Трепетание предсердий: определение, этиология, электрофизиология, клиника, ЭКГ-критерии;

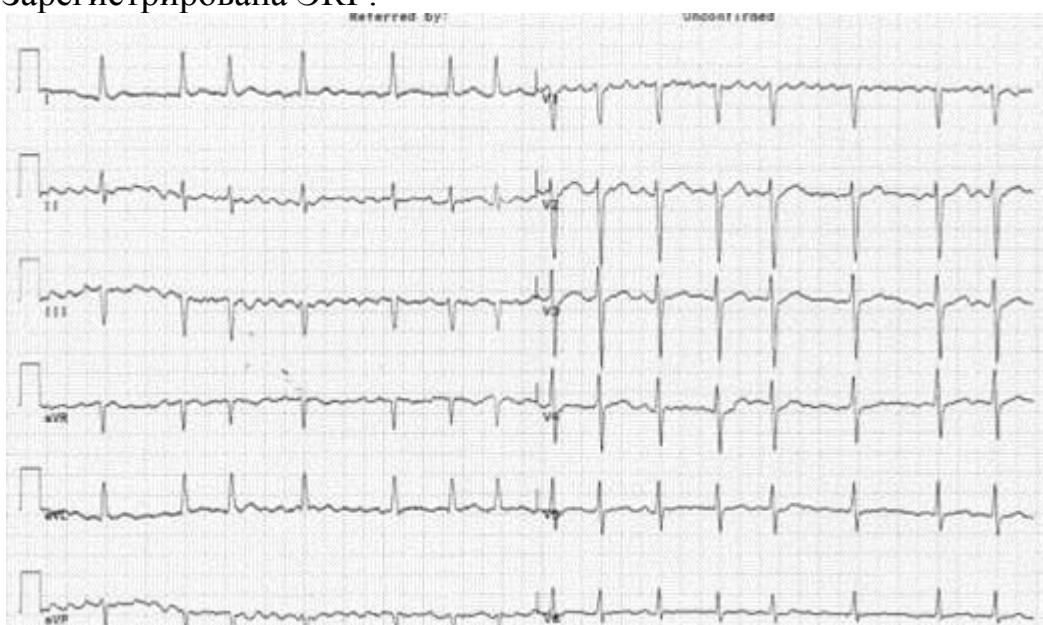
VIII. Интерактивные компьютерные программы и видеоматериалы:

- Презентации по теме занятия

IX. Стенды: «Алгоритм ЭКГ диагностики нарушений ритма сердца», демонстрационные таблицы и слайды, электрокардиограммы по заданной теме

X. Ситуационные задачи:

Задача 1. Пациентка Б. 36 лет поступила в клинику в связи с развитием около 7 дней назад одышки при обычных физических нагрузках, учащенного неритмичного сердцебиения. В детстве страдала частыми ангинами, которые прекратились в подростковом возрасте; тонзиллэктомия не проводилась. Зарегистрирована ЭКГ:



Вопросы:

1. Сформулируйте заключение по следующей схеме:
 - Источник ритма сердца
 - Регулярность ритма сердца
 - Частота сердечных сокращений
 - Положение ЭОС
 - Наличие четырех ЭКГ-синдромов:

- Нарушений ритма сердца
 - Нарушений проводимости
 - Гипертрофии миокарда желудочков или предсердий или их острых перегрузок
 - Повреждений миокарда (ишемии, дистрофии, некрозов, рубцов)
2. Предложите наиболее вероятный диагноз.

Задача 2. Пациент, 51 год, обратился к врачу с жалобами на нерегулярность сердечных сокращений в течение суток, периодические боли за грудиной в течение этого же времени при минимальной физической нагрузке и в покое, купирующиеся нитроглицерином(за сутки было 6 приступов, длительностью до 15 минут). Из анамнеза: 7 лет назад перенес инфаркт миокарда.

Объективно: Состояние удовлетворительное. Тоны сердца различной звучности, ритм неправильный с ЧСС 120-124 в минуту с дефицитом пульса 20-22 в 1 минуту. Дыхание везикулярное.

Записана ЭКГ: Комплексы QRS 0,11 сек. Угол $\alpha=10^\circ$. Зубцы Р во всех отведениях отсутствуют, имеются волны F. Волны F нерегулярные с частотой >400 в 1 мин, различной формы, амплитуды и величины.

Вопросы:

1. Сформулируйте заключение ЭКГ
2. Предположите наиболее верный диагноз

Задача 3. Пациент П. 55 лет обратился к врачу в связи с впервые возникшим приступом сердцебиения, сопровождающимся слабостью, незначительным затруднением дыхания. Приступ возник около 2 часов назад при сильном эмоциональном стрессе.

На ранее снятых ЭКГ без патологических изменений. Значительные физические нагрузки переносит хорошо.

Объективно: сознание ясное. Кожные покровы обычной окраски и влажности. В легких везикулярное дыхание, ЧДД - 18 в минуту.

Тоны сердца ритмичные, шумов нет, ЧСС – 100 ударов в минуту, АД - 130/80 мм рт. ст.

Представлена ЭКГ: зубца Р нет, регистрируются волны F одинаковой формы, интервалы RR одинаковые, частота волн от 300 в минуту. Угол $\alpha=60^\circ$.

Вопросы: 1. Сформулируйте заключение ЭКГ

2. Предположите наиболее верный диагноз

Задача 4. Пациент, 20 лет, доставлен бригадой скорой помощи с жалобами на приступы учащенного сердцебиения, головокружение, которые возникли внезапно около 3 часов назад на фоне полного здоровья после эмоционального напряжения. В анамнезе указаний на заболевания сердца нет. Во время приступа зарегистрирована ЭКГ: Зубцы Р располагаются позади комплексов QRS в сегменте ST, отрицательные в отведениях II, III,

aVF. Комплексы QRS 0,1 сек., ЧСС 180 в минуту. Угол $\alpha=45^\circ$. Интервал R-P 80 мс.

Вопросы:

1. Сформулируйте заключение ЭКГ
2. Предположите наиболее верный диагноз

XI. Рекомендуемая литература:

Основная:

1. Орлов В.Н. Руководство по электрокардиографии / В. Н. Орлов. - 7-е изд., испр. - М. : ООО "Мед.информ. агентство", 2012. - 560 с.
2. ЭКГ при аритмиях: атлас: [с прил. электрокардиогр. линейки] / Е. В. Колпаков [и др.]. - М.: Изд. группа "ГЭОТАР-Медиа", 2013. - 286 с.
3. Electrocardiography: materiel didactique pour les etrangers de la 4-eme annee de la faculte de medecinegenerale / А. I. Kouropov [идр.;Universited'etat de medecine de Ryazan de I.P. Pavlov. - Ryazan: РИОРязГМУ, 2012.- 61р.
4. Дощицин В.Л. Руководство по практической ЭКГ/ В.Л. Дощицин. - М.: Медпресс-информ, 2013.- 408 с.
5. Мурашко В. В., Струтынский А. В. Электрокардиография / Учебное пособие.- М.: МЕДпресс-информ, 2012. - 320 с.

Дополнительная учебная литература:

1. Нормативные параметры ЭКГ у детей и подростков / под.ред. М.А. Школьниковой, И.М. Маклашевич, Л.А. Калинина. - М., 2010. - 232 с.
2. Гутхаль Х. ЭКГ детей и подростков / Х. Гутхаль, А. Линдингер; пер. с нем. под ред. М.А. Школьниковой. - М.: Изд. группа "ГЭОТАР-Медиа", 2013. – 256 с.

XII. Перечень ресурсов информационно-телекоммуникационной сети «Интернет», необходимых для освоения дисциплины (модуля)

№ п/п	ресурс	Описание
1.	www.rosmedlib.ru	Консультант врача «Электронная медицинская библиотека»
2.	thecochranelibrary.com	Электронная библиотека «Cochrane Library». Архив статей
3.	www.konekbooks.ru	Электронная версия журнала «Circulation». Архив статей
4.	www.klinrek.ru/cgibin/mbook	Клинические рекомендации по Кардиологии
5.	www.scardio.ru/recommendations/approved/default.asp	Национальные клинические рекомендации Всероссийского научного общества кардиологов
6.	http://www.ossn.ru/	Сайт общества специалистов по сердечно-сосудистой недостаточности
7.	http://www.cito03.ru/	Сайт национального научно-

		практического общества скорой медицинской помощи
8.	www.vestar.ru	Архив журнала «Вестник аритмологии»
9.	http://www.lvrach.ru/	Архив журнала «Лечащий врач»
10.	http://www.rmj.ru/	Архив «Русского медицинского журнала»
11.	http://elibrary.ru/	Сайт Научной электронной библиотеки
12.	http://www.internist.ru/	Всероссийский образовательный интернет-ресурс для врачей

Федеральное государственное бюджетное образовательное учреждение
высшего образования
**«Рязанский государственный медицинский университет
имени академика И.П. Павлова»**
Министерства здравоохранения Российской Федерации
(ФГБОУ ВО РязГМУ Минздрава России)

Кафедра факультетской терапии
«Утверждаю»

Зав. кафедрой, д.м.н., проф. _____ О.М. Урясьев
« ____ » _____ 2018 г.

МЕТОДИЧЕСКАЯ РАЗРАБОТКА

для самостоятельной работы студентов 6 курса стоматологического факультета
очно-заочной формы обучения

- I. Тема:** ЭКГ при нарушениях функции проводимости сердца. Анализ ЭКГ с основными нарушениями функции проводимости (синоарикакулярная блокада, внутрипредсердная и атриовентрикулярная блокады)
- II. Дисциплина:** Функциональная диагностика.
- III. Продолжительность:** 3 часа
- IV. Цель:** познакомиться с проявлениями основных видов сердечных блокад на ЭКГ, методикой их анализа, научиться диагностировать синоарикакулярную блокаду, внутрипредсердную, атриовентрикулярные блокады
- V. Основные понятия по теме:**
 - Синоатриальная блокада;
 - Внутрипредсердная блокада;
 - Атриовентрикулярная блокада;
- VI. Вопросы для самоподготовки:**
 1. Определение блокады сердца. Основные причины нарушений проводимости;
 2. Классификация основных видов нарушений проводимости;
 3. Определение синоарикакулярной блокады, ее степень, проявления на ЭКГ;
 4. Внутрипредсердная блокада, ее проявления на ЭКГ;
 5. А-В блокада, определение, классификация;
 6. А-В блокада I степени, относительное замедление А-В проводимости;
 7. А-В блокада II степени, ее варианты;
 8. А-В блокада III степени;
 9. Клинические проявления А-В блокад;
 10. Синдром Фредерика;
 11. Клиническое значение ЭКГ диагностики нарушений проводимости;

VII. Перечень рефератов:

- Блокады сердца: определение, этиология, классификация;
- Синоатриальная, внутрипредсердная блокады;
- АВ-диссоциация: этиология, патогенез, ЭКГ-критерии;
- Синдром Фредерика;

VIII. Интерактивные компьютерные программы и видеоматериалы:

- Презентации по теме занятия

IX. Стенды: демонстрационные таблицы и слайды, электрокардиограммы по заданной теме

X. Ситуационные задачи:

Задача 1. В отделение кардиологии поступил мужчина 40 лет с жалобами на эпизоды внезапной кратковременной потери сознания, без предшествующих симптомов, общую слабость, головокружение, приступы сжимающих болей за грудиной, возникающих при незначительной физической нагрузке (ходьбе на 150 метров), проходящие в покое

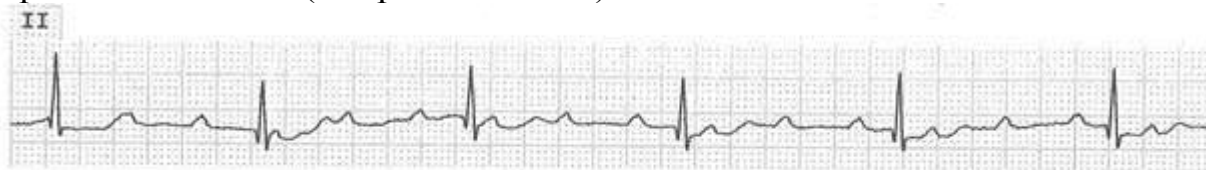При поступлении зарегистрирована ЭКГ: Зубец Р положительный в отведениях I, II, III, aVF, отрицательный в aVR, регистрируется перед каждым комплексом QRS. P=0,1 сек, PQ=0,22 сек, QRS=0,12 сек, R-R=1,2 сек. Угол $\alpha=5^\circ$. Периодическое выпадение желудочковых сокращений без цикла изменений интервала P-Q.

Вопросы:

1. Сформулируйте заключение ЭКГ
2. Предположите наиболее верный диагноз.

Задача 2. Больная, 65 лет, на приеме у участкового врача предъявляет жалобы на приступы головокружения, иногда с кратковременной потерей сознания, учатившиеся в течение последнего месяца. Объективно: сознание ясное. Выраженный цианоз губ. Тоны сердца глухие, ритмичные. ЧСС 36 в минуту.

Представлена ЭКГ (скорость 25 мм/с):



Вопросы:

1. Сформулируйте заключение ЭКГ
2. Среди каких сходных состояний требуется провести дифференциальную диагностику?

XI. Рекомендуемая литература:

Основная:

1. Орлов В.Н. Руководство по электрокардиографии / В. Н. Орлов. - 7-е изд., испр. - М. : ООО "Мед.информ. агентство", 2012. - 560 с.

2. ЭКГ при аритмиях: атлас: [с прил. электрокардиогр. линейки] / Е. В. Колпаков [и др.]. - М.: Изд. группа "ГЭОТАР-Медиа", 2013. - 286 с.
3. Electrocardiography: materiel didactique pour les etrangers de la 4-eme annee de la faculte de medecinegenerale / А. I. Kouropov [идр.;Universited'etat de medecine de Ryazan de I.P. Pavlov. - Ryazan: РИОРязГМУ, 2012.- 61р.
4. Дощицин В.Л. Руководство по практической ЭКГ/ В.Л. Дощицин. - М.: Медпресс-информ, 2013.- 408 с.
5. Мурашко В. В., Струтынский А. В. Электрокардиография / Учебное пособие.- М.: МЕДпресс-информ, 2012. - 320 с.

Дополнительная учебная литература:

1. Нормативные параметры ЭКГ у детей и подростков / под.ред. М.А. Школьниковой, И.М. Маклашевич, Л.А. Калинина. - М., 2010. - 232 с.
2. Гутхайль Х. ЭКГ детей и подростков / Х. Гутхайль, А. Линдингер; пер. с нем. под ред. М.А. Школьниковой. - М.: Изд. группа "ГЭОТАР-Медиа", 2013. – 256 с.

6. Перечень ресурсов информационно-телекоммуникационной сети «Интернет», необходимых для освоения дисциплины (модуля)

№ п/п	ресурс	Описание
1.	www.rosmedlib.ru	Консультант врача «Электронная медицинская библиотека»
2.	thecochranelibrary.com	Электронная библиотека «Cochrane Library». Архив статей
3.	www.konekbooks.ru	Электронная версия журнала «Circulation». Архив статей
4.	www.klinrek.ru/cgibin/mbook	Клинические рекомендации по Кардиологии
5.	www.scardio.ru/recommendations/approved/default.asp	Национальные клинические рекомендации Всероссийского научного общества кардиологов
6.	http://www.ossn.ru/	Сайт общества специалистов по сердечно-сосудистой недостаточности
7.	http://www.cito03.ru/	Сайт национального научно-практического общества скорой медицинской помощи
8.	www.vestar.ru	Архив журнала «Вестник аритмологии»
9.	http://www.lvrach.ru/	Архив журнала «Лечащий врач»
10.	http://www.rmj.ru/	Архив «Русского медицинского журнала»
11.	http://elibrary.ru/	Сайт Научной электронной библиотеки
12.	http://www.internist.ru/	Всероссийский образовательный интернет-ресурс для врачей

Федеральное государственное бюджетное образовательное учреждение
высшего образования

**«Рязанский государственный медицинский университет
имени академика И.П. Павлова»**

**Министерства здравоохранения Российской Федерации
(ФГБОУ ВО РязГМУ Минздрава России)**

Кафедра факультетской терапии
«Утверждаю»

Зав. кафедрой, д.м.н., проф. _____ О.М. Урясьев

« ____ » _____ 2018 г.

МЕТОДИЧЕСКАЯ РАЗРАБОТКА

для самостоятельной работы студентов 6 курса стоматологического факультета
очно-заочной формы обучения

- I. Тема:** ЭКГ при нарушении функции проводимости сердца. Анализ ЭКГ с основными нарушениями функции проводимости (внутрижелудочковые блокады)
- II. Дисциплина:** Функциональная диагностика.
- III. Продолжительность:** 3 часа
- IV. Цель:** познакомиться с проявлениями основных видов сердечных блокад на ЭКГ, методикой их анализа, научиться диагностировать внутрижелудочковые блокады
- V. Основные понятия по теме:**
 - Полная блокада ножки пучка Гиса;
 - Неполная блокада ножки пучка Гиса;
 - Синдром/феномен WPW;
- VI. Вопросы для самоподготовки:**
 1. Строение проводящей системы Гиса;
 2. Общие признаки полной блокады ножек пучка Гиса;
 3. Полная блокада правой ножки пучка Гиса, ее варианты и основные причины;
 4. Полная блокада левой ножки пучка Гиса;
 5. Блокада передне-верхней ветви левой ножки пучка Гиса;
 6. Какие заболевания сопровождаются нарушениями проводимости;
 7. Синдром Вольфа-Паркинсона-Уайта. ЭКГ-признаки, клиническое значение;
- VII. Перечень рефератов:**
 - Блокада ножек пучка Гиса;
 - WPW-синдром; этиология, патогенез, диагностика, принципы лечения;
- VIII. Интерактивные компьютерные программы и видеоматериалы:**
 - Презентации по теме занятия

IX. Стенды: демонстрационные таблицы и слайды, электрокардиограммы по заданной теме

X. Ситуационные задачи:

Задача 1. Пациентка М., 52 года, предъявляет жалобы на возникающие без видимой причины, преимущественно днем, внезапные приступы учащенного ритмичного сердцебиения, которые сопровождаются чувством нехватки воздуха, избыточным потоотделением, чувством внутренней дрожи, длятся от 20 минут до 1-1,5 часа и заканчиваются спонтанно (также внезапно). Частоту пульса во время приступа самостоятельно определить не удается. Подобные приступы возникают в течение последних четырех лет с различной периодичностью (как правило, раз в несколько месяцев), ранее купировались в результате глубокого вдоха с задержкой дыхания. Во время приступа ЭКГ ни разу не фиксировалась, при ЭхоКГ отклонения от нормы не выявлены. Медикаментозную терапию не получала. Последний приступ возник три дня назад, на фоне глубокого вдоха не купировался, сопровождался выраженной общей слабостью и артериальной гипотонией (80/60 мм рт. ст.), через 40 минут закончился спонтанно.

При **осмотре** состояние относительно удовлетворительное. Тоны сердца звучные, шумов нет. ЧСС -74 в минуту, ритм сердца правильный. АД - 130/75 мм рт. ст. Живот мягкий, безболезненный во всех отделах.

На снятой вне приступа ЭКГ: зубец Р положительный в отведениях I, II, III, aVF, отрицательный в aVR. Зубец P=0,08 сек, интервал PQ=0,1 сек., за которым следует дельта-волна. Угол $\alpha=35^\circ$. Комплекс QRS=0,12 сек, R-R=0,8 сек.

Вопросы:

1. Сформулируйте заключение ЭКГ
2. Объясните электрофизиологический механизм формирования изменений на ЭКГ

Задача 2. Пациентка, 55 лет, обратилась к врачу-терапевту с жалобами слабость, выраженную одышку при незначительной физической нагрузке. Из анамнеза: 4 года назад диагностирована дилатационная кардиомиопатия. Постоянно получала подобранное лечение.

ЭКГ: зубец Р положительный в отведениях I, II, III, aVF, отрицательный в aVR. Зубец P=0,08 сек, интервал PQ=0,16 сек. Угол $\alpha=-40^\circ$. Комплекс QRS=0,16 сек, имеет форму RSR' в отведениях V6, V6; депрессия сегмента S-T и отрицательный зубец T. R-R=0,6 сек.

Вопросы:

1. Сформулируйте заключение ЭКГ.
2. Объясните электрофизиологические механизмы формирования изменений на ЭКГ.

XI. Рекомендуемая литература:

Основная:

1. Орлов В.Н. Руководство по электрокардиографии / В. Н. Орлов. - 7-е

- изд., испр. - М. : ООО "Мед.информ. агентство", 2012. - 560 с.
2. ЭКГ при аритмиях: атлас: [с прил. электрокардиогр. линейки] / Е. В. Колпаков [и др.]. - М.: Изд. группа "ГЭОТАР-Медиа", 2013. - 286 с.
 3. Electrocardiography: materiel didactique pour les etrangers de la 4-eme annee de la faculte de medecinegenerale / А. I. Kouropov [идр.;Universited'etat de medecine de Ryazan de I.P. Pavlov. - Ryazan: РИОРязГМУ, 2012.- 61р.
 4. Дощицин В.Л. Руководство по практической ЭКГ/ В.Л. Дощицин. - М.: Медпресс-информ, 2013.- 408 с.
 5. Мурашко В. В., Струтынский А. В. Электрокардиография / Учебное пособие.- М.: МЕДпресс-информ, 2012. - 320 с.

Дополнительная учебная литература:

1. Нормативные параметры ЭКГ у детей и подростков / под.ред. М.А. Школьниковой, И.М. Маклашевич, Л.А. Калинина. - М., 2010. - 232 с.
2. Гутхайль Х. ЭКГ детей и подростков / Х. Гутхайль, А. Линдингер; пер. с нем. под ред. М.А. Школьниковой. - М.: Изд. группа "ГЭОТАР-Медиа", 2013. – 256 с.

ХII. Перечень ресурсов информационно-телекоммуникационной сети «Интернет», необходимых для освоения дисциплины (модуля)

№ п/п	Ресурс	описание
1.	www.rosmedlib.ru	Консультант врача «Электронная медицинская библиотека»
2.	thecochranelibrary.com	Электронная библиотека «Cochrane Library». Архив статей
3.	www.konekbooks.ru	Электронная версия журнала «Circulation». Архив статей
4.	www.klinrek.ru/cgibin/mbook	Клинические рекомендации по Кардиологии
5.	www.scardio.ru/recommendations/approved/default.asp	Национальные клинические рекомендации Всероссийского научного общества кардиологов
6.	http://www.ossn.ru/	Сайт общества специалистов по сердечно-сосудистой недостаточности
7.	http://www.cito03.ru/	Сайт национального научно-практического общества скорой медицинской помощи
8.	www.vestar.ru	Архив журнала «Вестник аритмологии»
9.	http://www.lvrach.ru/	Архив журнала «Лечащий врач»
10.	http://www.rmj.ru/	Архив «Русского медицинского журнала»
11.	http://elibrary.ru/	Сайт Научной электронной библиотеки
12.	http://www.internist.ru/	Всероссийский образовательный интернет-ресурс для врачей

Федеральное государственное бюджетное образовательное учреждение
высшего образования

**«Рязанский государственный медицинский университет
имени академика И.П. Павлова»**

**Министерства здравоохранения Российской Федерации
(ФГБОУ ВО РязГМУ Минздрава России)**

Кафедра факультетской терапии
«Утверждаю»

Зав. кафедрой, д.м.н., проф. _____ О.М. Урясьев

« ____ » _____ 2018 г.

МЕТОДИЧЕСКАЯ РАЗРАБОТКА

для самостоятельной работы студентов 6 курса стоматологического факультета
очно-заочной формы обучения

- I. Тема:** ЭКГ при ишемической болезни сердца. Анализ электрокардиограмм при остром инфаркте миокарда. Изучение особенностей ЭКГ-диагностики глубины поражения, стадии локализации инфаркта миокарда.
- II. Дисциплина:** Функциональная диагностика.
- III. Продолжительность:** 3 часа
- IV. Цель:** ознакомиться с проявлениями на ЭКГ различных степеней острого нарушения коронарного кровообращения, научиться диагностировать инфаркт миокарда с определением его стадии, глубины, локализации, уметь определять признаки постинфарктной аневризмы.
- V. Основные понятия по теме:**
 - Ишемия;
 - Некроз;
 - Повреждение;
 - Реципрокные признаки;
- VI. Вопросы для самоподготовки:**
 1. Характеристика очага поражения при ИМ;
 2. Понятие о прямых и реципрокных признаках ИМ;
 3. Признаки ишемии;
 4. Признаки повреждения;
 5. Признаки некроза;
 6. Возможность ЭКГ в диагностике ИМ (глубина, давность);
 7. Характеристика стадии ишемии и повреждения;
 8. Характеристика острой стадии;
 9. Характеристика подострой стадии и стадии рубца;
 10. Варианты ИМ по глубине;
 11. Проявление субэндокардиального инфаркта;

12. Проявление интрамурального инфаркта;
13. Крупноочаговый инфаркт миокарда;
14. Трансмуральный инфаркт миокарда;
15. ЭКГ критерии постинфарктной аневризмы;
16. ЭКГ проявления передних инфарктов миокарда;
17. ЭКГ проявления задних инфарктов миокарда;
18. ЭКГ проявления боковых инфарктов миокарда;

VII. Перечень рефератов:

- Инфаркт миокарда: определение, классификация, этиология, факторы риска, патогенез;
- Инфаркт миокарда: клиника, ЭКГ проявления при инфаркте миокарда;

VIII. Интерактивные компьютерные программы и видеоматериалы:

- Презентации по теме занятия

IX. Стенды: «ЭКГ при остром инфаркте миокарда», электрокардиограммы по заданной теме

X. Ситуационные задачи:

Задача 1. Пациент П., 55 лет, госпитализирован по скорой помощи в связи с затяжным приступом загрудинной боли. В 6 часов утра у пациента впервые в жизни развился приступ интенсивной боли за грудиной, без иррадиации, сопровождавшийся выраженной слабостью, тошнотой, головокружением и чувством страха. Самостоятельно принял две таблетки валидола, без эффекта. К моменту приезда бригады СМП продолжительность болевого приступа составила 40 минут. На догоспитальном этапе приступ частично купирован наркотическими анальгетиками. Общая продолжительность времени с момента начала приступа до поступления в ОИТиР - 3 часа.

При **осмотре** состояние тяжелое. Температура тела 36,2°C, кожные покровы бледные, влажные. Периферические лимфатические узлы не увеличены, отеков нет. Пациент повышенного питания, ИМТ - 31,9 кг/м². Частота дыхания - 26 в минуту, в легких дыхание везикулярное, проводится во все отделы, хрипов нет. Тоны сердца приглушены, ритмичные. ЧСС - 52 в минуту. АД - 100/60 мм рт. ст.

На **ЭКГ**: зубец Р положительный в отведениях I, II, III, aVF, отрицательный в aVR. Зубец P=0,1 сек, интервал PQ=0,18 сек. Угол $\alpha=+5^\circ$. Комплекс QRS=0,11 сек, R-R=1,2 сек. Глубокие зубцы S в отведениях V1-V2, высокие зубцы R в отведениях V5-V6. Элевация сегмента ST в отведениях II, III, aVF на 1,5 мм.

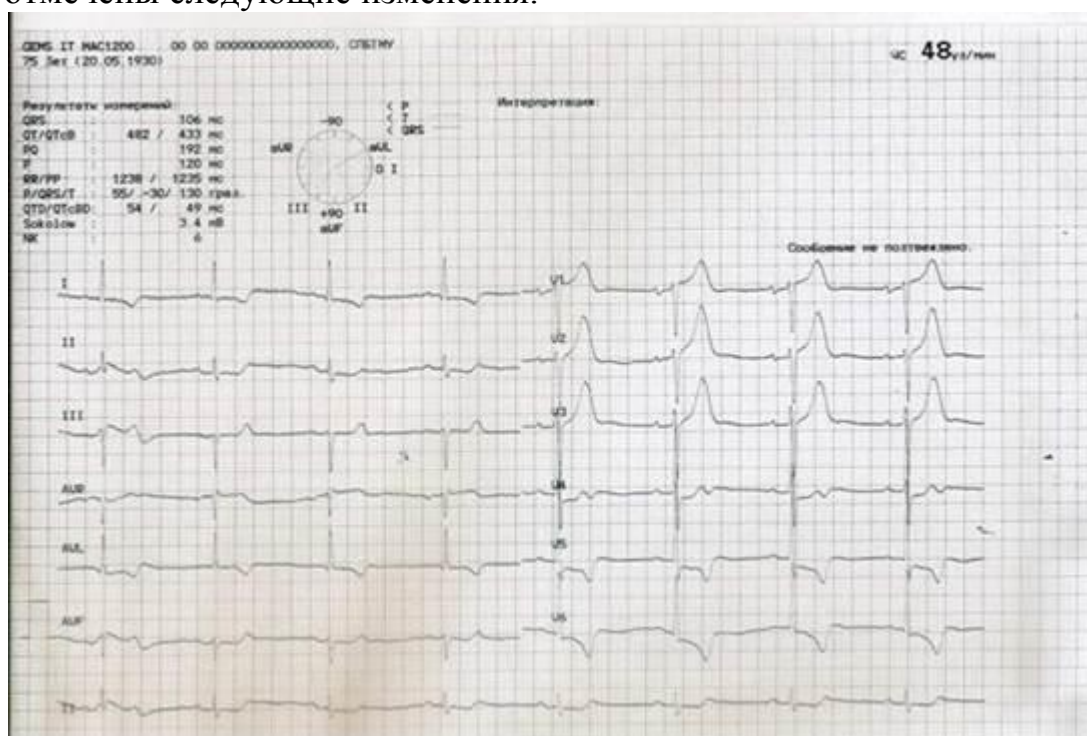
Вопросы: 1. Сформулируйте заключение ЭКГ по следующей схеме:

- Источник ритма;
- Положение ЭОС;
- Нарушения ритма или проводимости (при их выявлении);
- Очаговые изменения миокарда с указанием давности процесса, локализации, глубины;

2. Предположите наиболее верный диагноз

Задача 2. Больного В. 52 лет, инженера-строителя, в течение года беспокоят приступы давящих загрудинных болей при быстрой ходьбе и подъеме на 3-й этаж, длящихся 5 минут и проходящих в покое или после приёма Нитроглицерина. В последние 2 недели приступы участились, стали возникать при ходьбе в обычном темпе, появились приступы в покое. Обратился к врачу-терапевту участковому в поликлинику. При съёмке ЭКГ патологических изменений выявлено не было. При холтеровском мониторировании ЭКГ в момент «привычных» для больного приступов боли зафиксированы синусовая тахикардия, желудочковые экстрасистолы и депрессия сегмента ST, достигающая 2 мм в отведениях I, V4-V6.

На следующий день после проведения мониторирования при повторном обращении к врачу-терапевту участковому на ЭКГ у больного в покое отмечены следующие изменения.



Вопросы:

- Сформулируйте заключение ЭКГ по следующей схеме:
 - Источник ритма;
 - Положение ЭОС;
 - Нарушения ритма или проводимости (при их выявлении);
 - Очаговые изменения миокарда с указанием давности процесса, локализации, глубины;
- Ваш предположительный диагноз

XI. Рекомендуемая литература:

Основная:

- Орлов В.Н. Руководство по электрокардиографии / В. Н. Орлов. - 7-е изд., испр. - М. : ООО "Мед.информ. агентство", 2012. - 560 с.
- ЭКГ при аритмиях: атлас: [с прил. электрокардиогр. линейки] / Е. В.

- Колпаков [и др.]. - М.: Изд. группа "ГЭОТАР-Медиа", 2013. - 286 с.
3. Electrocardiography: materiel didactique pour les etrangers de la 4-eme annee de la faculte de medecinegenerale / A. I. Kouropov [идр.;Universited'etat de medecine de Ryazan de I.P. Pavlov. - Ryazan: РИОРязГМУ, 2012.- 61р.
 4. Дощицин В.Л. Руководство по практической ЭКГ/ В.Л. Дощицин. - М.: Медпресс-информ, 2013.- 408 с.
 5. Мурашко В. В., Струтынский А. В. Электрокардиография / Учебное пособие.- М.: МЕДпресс-информ, 2012. - 320 с.

Дополнительная учебная литература:

1. Нормативные параметры ЭКГ у детей и подростков / под.ред. М.А. Школьниковой, И.М. Маклашевич, Л.А. Калинина. - М., 2010. - 232 с.
2. Гутхальф Х. ЭКГ детей и подростков / Х. Гутхальф, А. Линдингер; пер. с нем. под ред. М.А. Школьниковой. - М.: Изд. группа "ГЭОТАР-Медиа", 2013. – 256 с.

ХII. Перечень ресурсов информационно-телекоммуникационной сети «Интернет», необходимых для освоения дисциплины (модуля)

№ п/п	Ресурс	Описание
1.	www.rosmedlib.ru	Консультант врача «Электронная медицинская библиотека»
2.	thecochranelibrary.com	Электронная библиотека «Cochrane Library». Архив статей
3.	www.konekbooks.ru	Электронная версия журнала «Circulation». Архив статей
4.	www.klinrek.ru/cgi-bin/mbook	Клинические рекомендации по Кардиологии
5.	www.scardio.ru/recommendations/approved/default.asp	Национальные клинические рекомендации Всероссийского научного общества кардиологов
6.	http://www.ossn.ru/	Сайт общества специалистов по сердечно-сосудистой недостаточности
7.	http://www.cito03.ru/	Сайт национального научно-практического общества скорой медицинской помощи
8.	www.vestar.ru	Архив журнала «Вестник аритмологии»
9.	http://www.lvrach.ru/	Архив журнала «Лечащий врач»
10.	http://www.rmj.ru/	Архив «Русского медицинского журнала»
11.	http://elibrary.ru/	Сайт Научной электронной библиотеки
12.	http://www.internist.ru/	Всероссийский образовательный интернет-ресурс для врачей

Федеральное государственное бюджетное образовательное учреждение
высшего образования

**«Рязанский государственный медицинский университет
имени академика И.П. Павлова»**

**Министерства здравоохранения Российской Федерации
(ФГБОУ ВО РязГМУ Минздрава России)**

Кафедра факультетской терапии
«Утверждаю»

Зав. кафедрой, д.м.н., проф. _____ О.М. Урясьев

« ____ » _____ 2018 г.

МЕТОДИЧЕСКАЯ РАЗРАБОТКА

для самостоятельной работы студентов 6 курса стоматологического факультета
очно-заочной формы обучения

I. Тема: ЭКГ при гипертрофии различных отделов сердца.

II. Дисциплина: Функциональная диагностика.

III. Продолжительность: 3 часа

IV. Цель: ознакомиться с проявлением на ЭКГ основных признаков гипертрофии различных отделов сердца, уметь определять гипертрофию правого, левого предсердия, правого и левого желудочка, проявление перегрузки этих отделов.

V. Основные понятия по теме:

- Гипертрофия;
- Перегрузка;
- Диастолическая перегрузка ЛЖ;
- Систолическая перегрузка ЛЖ;

VI. Вопросы для самоподготовки:

1. Механизм изменений ЭКГ при гипертрофии миокарда;
2. Признаки гипертрофии правого предсердия;
3. ЭКГ признаки гипертрофии левого предсердия;
4. ЭКГ признаки гипертрофии левого желудочка;
5. ЭКГ признаки гипертрофии правого желудочка;
6. Признаки сочетанной гипертрофии желудочков;
7. Клиническое значение диагностики гипертрофий отделов сердца;

VII. Перечень рефератов:

- Гипертрофия ЛЖ, ЛП: этиология, механизм, ЭКГ признаки;
- Гипертрофия ПЖ, ПП: этиология, механизм, ЭКГ признаки;

VIII. Интерактивные компьютерные программы и видеоматериалы:

- Презентации по теме занятия

IX. Стенды: «ЭКГ при гипертрофии отделов сердца»,
электрокардиограммы по заданной теме

Х. Ситуационные задачи:

Задача 1. Больная, 55 лет, обратилась в больницу с жалобами на головную боль, ощущения пульсации в голове. Данные симптомы впервые в жизни появились шесть месяцев тому назад на фоне стресса. Была доставлена в больницу, где впервые было обнаружено повышение АД до 180/120 мм рт. ст. Наблюдалась в дальнейшем у врача-терапевта участкового, принимала гипотензивную терапию. В последнее время АД при нерегулярных измерениях 150/80 мм рт. ст. Объективно: общее состояние удовлетворительное. Дыхание везикулярное, хрипов нет. ЧДД - 16 в минуту. Пульс - 84 удара в минуту, АД - 160/90 мм рт. ст. на обеих руках. Левая граница относительной сердечной тупости смещена на 1 см кнаружи от среднеключичной линии. Тоны сердца ясные, ритмичные, шумов нет. Живот мягкий, безболезненный. Печень не увеличена. Отеков на нижних конечностях нет.

Представлена ЭКГ: зубец Р положительный в отведениях I, II, III, aVF, отрицательный в aVR. Зубец P=0,08 сек, интервал PQ=0,16 сек. Угол $\alpha=-5^\circ$. Комплекс QRS=0,1 сек, R-R=0,7 сек. В отведениях V5-V6 увеличение амплитуды z.R, а также смещение сегмента ST ниже изолинии с формированием отрицательных z.T. Переходная зона смещена в отведение V2. Индекс Соколова-Лайона 48 мм.

Вопросы:

1. Сформулируйте заключение ЭКГ.
2. Объясните электрофизиологические механизмы формирования изменений на ЭКГ.
3. Предположите наиболее верный диагноз.

Задача 2. Больной, 54 года, 3 день после аппендэктомии. При попытке подняться с постели внезапно появилась одышка, сухой кашель, давящая боль по всей передней поверхности грудной клетки, через сутки присоединилось кровохаркание.

Объективно: состояние средней тяжести, цианоз, набухание шейных вен. В легких дыхание везикулярное, хрипов нет. Частота дыхательных движений (ЧДД) – 36 в минуту. Тоны сердца приглушены, ритм правильный, акцент 2 тона на легочной артерии.

ЭКГ: Ритм синусовый. Зубец P=0,09 сек, интервал PQ=0,18 сек. Угол $\alpha=+95^\circ$. Комплекс QRS=0,1 сек, R-R=0,6 сек. Глубокий зубец S в I отведении, зубец Q в III отведении, глубиной $\frac{1}{3}$ зубца R и продолжительностью 0,02 секунды. Депрессия сегмента ST и отрицательный зубец T в V1–V3 отведениях, высокие зубцы R в стандартных отведениях.

Вопросы:

1. Сформулируйте заключение ЭКГ.
2. Сформулируйте предварительный диагноз.

XI. Рекомендуемая литература:

Основная:

1. Орлов В.Н. Руководство по электрокардиографии / В. Н. Орлов. - 7-е изд., испр. - М. : ООО "Мед.информ. агентство", 2012. - 560 с.
2. ЭКГ при аритмиях: атлас: [с прил. электрокардиогр. линейки] / Е. В. Колпаков [и др.]. - М.: Изд. группа "ГЭОТАР-Медиа", 2013. - 286 с.
3. Electrocardiography: materiel didactique pour les etrangers de la 4-eme annee de la faculte de medecinegenerale / А. I. Kouropov [идр.;Universited'etat de medecine de Ryazan de I.P. Pavlov. - Ryazan: РИОРязГМУ, 2012.- 61р.
4. Дощицин В.Л. Руководство по практической ЭКГ/ В.Л. Дощицин. - М.: Медпресс-информ, 2013.- 408 с.
5. Мурашко В. В., Струтынский А. В. Электрокардиография / Учебное пособие.- М.: МЕДпресс-информ, 2012. - 320 с.

Дополнительная учебная литература:

1. Нормативные параметры ЭКГ у детей и подростков / под.ред. М.А. Школьниковой, И.М. Маклашевич, Л.А. Калинина. - М., 2010. - 232 с.
2. Гутхайль Х. ЭКГ детей и подростков / Х. Гутхайль, А. Линдингер; пер. с нем. под ред. М.А. Школьниковой. - М.: Изд. группа "ГЭОТАР-Медиа", 2013. – 256 с.

XII. Перечень ресурсов информационно-телекоммуникационной сети «Интернет», необходимых для освоения дисциплины (модуля)

№ п/п	ресурс	Описание
1.	www.rosmedlib.ru	Консультант врача «Электронная медицинская библиотека»
2.	thecochranelibrary.com	Электронная библиотека «Cochrane Library». Архив статей
3.	www.konekbooks.ru	Электронная версия журнала «Circulation». Архив статей
4.	www.klinrek.ru/cgibin/mbook	Клинические рекомендации по Кардиологии
5.	www.scardio.ru/recommendations/approved/default.asp	Национальные клинические рекомендации Всероссийского научного общества кардиологов
6.	http://www.ossn.ru/	Сайт общества специалистов по сердечно-сосудистой недостаточности
7.	http://www.cito03.ru/	Сайт национального научно-практического общества скорой медицинской помощи
8.	www.vestar.ru	Архив журнала «Вестник аритмологии»
9.	http://www.lvrach.ru/	Архив журнала «Лечащий врач»
10.	http://www.rmj.ru/	Архив «Русского медицинского журнала»

Федеральное государственное бюджетное образовательное учреждение
высшего образования
**«Рязанский государственный медицинский университет
имени академика И.П. Павлова»**
Министерства здравоохранения Российской Федерации
(ФГБОУ ВО РязГМУ Минздрава России)

Кафедра факультетской терапии
«Утверждаю»
Зав. кафедрой, д.м.н., проф. _____ О.М. Урясьев
« ____ » _____ 2018 г.

МЕТОДИЧЕСКАЯ РАЗРАБОТКА

для самостоятельной работы студентов 6 курса стоматологического факультета
очно-заочной формы обучения

- I. Тема:** ЭКГ при некоторых заболеваниях и синдромах: ЭКГ при перикардитах и миокардитах; ЭКГ при остром легочном сердце. ЭКГ при хроническом легочном сердце; синдром ранней реполяризации желудочков; ЭКГ при нарушении баланса электролитов; ЭКГ при передозировке сердечных гликозидов. Зачет.
- II. Дисциплина:** Функциональная диагностика.
- III. Продолжительность:** 3 часа
- IV. Цель:** приобретение студентами необходимых знаний, умений и практических навыков анализа ЭКГ при отдельных заболеваниях.
- V. Основные понятия по теме:**
- Перикардит;
 - Миокардит;
 - Легочное сердце;
 - Нарушение баланса электролитов;
- VI. Вопросы для самоподготовки:**
1. Изменения ЭКГ при перикардитах;
 2. Изменения ЭКГ при миокардитах;
 3. Изменения ЭКГ при остром легочном сердце;
 4. Изменения ЭКГ при хроническом легочном сердце;
 5. Синдром ранней реполяризации желудочков;
 6. Изменения ЭКГ при нарушении баланса электролитов (гипо-, гиперкалиемия, гипо-, гиперкальциемия);
 7. Изменения ЭКГ при передозировке сердечных гликозидов;
- VII. Перечень рефератов:**
- Перикардит: определение, этиология, клиника, ЭКГ признаки;
 - Миокардит: определение, этиология, клиника, ЭКГ признаки;

- Острое легочное сердце: определение, этиология, патогенез, клиника, ЭКГ признаки;
- Хроническое легочное сердце: определение, этиология, патогенез, клиника, ЭКГ признаки;
- Синдром ранней реполяризации желудочков: определение, электрофизиология, ЭКГ признаки;
- Изменения ЭКГ при нарушении баланса электролитов (гипо-, гиперкалиемия, гипо-, гиперкальциемия), при передозировке сердечных гликозидов;

VIII. Интерактивные компьютерные программы и видеоматериалы:

- Презентации по теме занятия

IX. Стенды: демонстрационные таблицы и слайды, электрокардиограммы по заданной теме

X. Ситуационные задачи:

Задача 1. Больной, 32 лет, жалуется на выраженную слабость, постоянные боли за грудиной средней интенсивности, облегчающиеся в вертикальном положении и приемом анальгина. Около 2 недель назад 3 дня находился на больничном листе с диагнозом «острая респираторная вирусная инфекция». 2 дня назад вновь повысилась температура до субфебрильных цифр. Вызвана бригада скорой медицинской помощи. При осмотре состояние средней тяжести. В сознании. В легких везикулярное дыхание, хрипов нет. Частота дыхательных движений - 22 в минуту. Тоны сердца глухие, частота сердечных сокращений - 108 в минуту. Ритм правильный, АД - 110/70 мм рт. ст., при обычных цифрах - 130/80 мм рт. ст.

На ЭКГ: Синусовая тахикардия. Диффузная элевация сегмента ST, депрессия сегмента PR (кроме отведений III, aVR, V1). Амплитуда желудочкового комплекса во всех отведениях снижена.

Вопросы:

1. Сформулируйте заключение ЭКГ;
2. Назовите основные ЭКГ-признаки данной патологии;
3. От какой патологии необходимо в первую очередь дифференцировать данную патологию?

Задача 2. Пациент, 57 лет, жалуется на кашель с выделением небольшого количества слизистой мокроты, одышку при незначительной физической нагрузке, сердцебиение, слабость, утомляемость. Выраженность симптомов по «Оценочному тесту по ХОБЛ» (САТ) 28 баллов. Курит по 1 пачке сигарет в день в течение 37 лет, индекс курильщика=37. 3 года назад появилась постепенно усиливающая одышка, отеки на голенях. В последние годы участились обострения в связи с простудой до 2-3 раз в год. В прошлом году один раз был госпитализирован в стационар с обострением.

Объективно: Выраженный диффузный цианоз. Грудная клетка обычной конфигурации. При перкуссии легочный звук, в нижних отделах с коробочным оттенком. Дыхание жесткое, с удлиненным выдохом,

рассеянные сухие свистящие хрипы. ЧД – 24 в минуту. Границы сердца расширены вправо, акцент 2 тона над легочной артерией. ЧСС – 86 ударов в минуту. Шейные вены в положении лежа набухают.

ЭКГ: Синусовая тахикардия. Угол альфа=+92°. R-pulmonale в отведениях II, III, avF. Высокий зубец R в отведении V1 и глубокий зубец S в отведении V6, смещение переходной зоны к левым грудным отведениям.

Вопросы:

1. Сформулируйте заключение ЭКГ;
2. Объясните патогенез данной патологии;

XI. Рекомендуемая литература:

Основная:

1. Орлов В.Н. Руководство по электрокардиографии / В. Н. Орлов. - 7-е изд., испр. - М. : ООО "Мед.информ. агентство", 2012. - 560 с.
2. ЭКГ при аритмиях: атлас: [с прил. электрокардиогр. линейки] / Е. В. Колпаков [и др.]. - М.: Изд. группа "ГЭОТАР-Медиа", 2013. - 286 с.
3. Electrocardiography: materiel didactique pour les etrangers de la 4-eme annee de la faculte de medecinegenerale / А. I. Kouropov [идр.;Universited'etat de medecine de Ryazan de I.P. Pavlov. - Ryazan: РИОРязГМУ, 2012.- 61р.
4. Дощицин В.Л. Руководство по практической ЭКГ/ В.Л. Дощицин. - М.: Медпресс-информ, 2013.- 408 с.
5. Мурашко В. В., Струтынский А. В. Электрокардиография / Учебное пособие.- М.: МЕДпресс-информ, 2012. - 320 с.

Дополнительная учебная литература:

1. Нормативные параметры ЭКГ у детей и подростков / под.ред. М.А. Школьниковой, И.М. Маклашевич, Л.А. Калинина. - М., 2010. - 232 с.
2. Гутхайль Х. ЭКГ детей и подростков / Х. Гутхайль, А. Линдингер; пер. с нем. под ред. М.А. Школьниковой. - М.: Изд. группа "ГЭОТАР-Медиа", 2013. – 256 с.

XII.Перечень ресурсов информационно-телекоммуникационной сети «Интернет», необходимых для освоения дисциплины (модуля)

№ п/п	ресурс	описание
1.	www.rosmedlib.ru	Консультант врача «Электронная медицинская библиотека»
2.	thecochranelibrary.com	Электронная библиотека «Cochrane Library». Архив статей
3.	www.konekbooks.ru	Электронная версия журнала «Circulation». Архив статей
4.	www.klinrek.ru/cgibin/mbook	Клинические рекомендации по Кардиологии
5.	www.scardio.ru/recommendations/approved/default.asp	Национальные клинические рекомендации Всероссийского научного общества

		кардиологов
6.	http://www.ossn.ru/	Сайт общества специалистов по сердечно-сосудистой недостаточности
7.	http://www.cito03.ru/	Сайт национального научно-практического общества скорой медицинской помощи
8.	www.vestar.ru	Архив журнала «Вестник аритмологии»
9.	http://www.lvrach.ru/	Архив журнала «Лечащий врач»
10.	http://www.rmj.ru/	Архив «Русского медицинского журнала»
11.	http://elibrary.ru/	Сайт Научной электронной библиотеки
12.	http://www.internist.ru/	Всероссийский образовательный интернет-ресурс для врачей